ownload from The Biodiversity Heritage Library http://www.biodiversitylibrary.org/; www.biologiezentru

Beobachtungen über die Herzbeutelnerven und den *Auricularis vagi.*

Von **Emil Zuckerkandl.**
Demonstrator der Anatomie.

(Mit 1 Tafel.)

I. Über die Herzbeutelnerven.

Bei den bis jetzt gemachten Untersuchungen über die Herzbeutelnerven wurden hauptsächlich die Fasern berücksichtigt, mit denen sich der *Nervus phrenicus* an der Innervation des Herzbeutels betheiligt; fast gar keine Beachtung fand der Vagus.

Ich erlaube mir daher meine Beobachtungen über die Innervation des Herzbeutels, und insbesondere die Betheiligung des Vagus an derselben, hier darzulegen.

Diesen Beobachtungen schließe ich noch Anomalien einiger Verbreitungsbezirke des Vagus an.

Vieussens [1]) war der erste, der Fäden vom Phrenicus und einen Faden vom rechten Vagus zum Herzbeutel ziehen sah. In seiner Neurographia universalis steht in der Erklärung der 24. Tafel pag. 216: „Nervus diaphragmaticus aliquando pericardio surculos quosdam impertitur" — und ebendaselbst S. 183: „Infra nervum recurrentem dextrum, paris vagi truncus ramum emittit, qui fibram unam aortae tunicis, binas dextris pulmonum lobis, et unam plexui cardiaco superiori tribuit, deinque in duas propagines dividitur, quarum exterior in plures surculos divisa, in partem dextram pericardii cordis posteriora occupantem, inseritur; interior vero pericardio perforato descendentem venae cavae truncum, cui surculos largitur,

[1]) Neurographia universalis. Lugduni. 1664.

ownload from The Biodiversity Heritage Library http://www.biodiversitylibrary.org/; www.biologiezentru

adinstar annuli circumligat, pluresque fibrillas dimittit, quae per dextram cordis auriculam disseminantur.“

Baur [1]) erwähnt Herzbeutelnerven, die nach seiner Angabe öfter vom rechten als vom linken Phrenicus herstammten. Valentin bestätigte sie. Arnold [2]) hingegen bestreitet überhaupt die Existenz dieser Nerven. So schwankte das Schicksal der Herzbeutelnerven hin und her, und die Angaben, welche die erwähnten Zergliederer machten, wurden nicht berücksichtigt, bis endlich Luschka durch seine gründliche, in der Abhandlung [3]) über den Phrenicus niedergelegte Untersuchung die Betheiligung beider Zwerchfellnerven, und außerdem noch eines vom rechten Vagus abgehenden Fadens, an der Innervation des Herzbeutels außer allen Zweifel setzte. — Luschka glaubt, daß die Schmerzen, welche bei *Pericarditis* in der Schulter und der Oberarmgegend auftreten, Reflexe sind, bedungen durch die häufige Anastomose des Phrenicus mit dem fünften Cervicalnerven, und letztgenannter somit mittelbar in Verbindung steht mit den Hautnerven der Schulter und des Oberarmes.

Oppolzer [4]) leitet die Unregelmäßigkeiten der Herz- und der Athembewegungen, ferner die mitunter auftretenden Anfälle von Schwindel, Schlingbeschwerden bei ganz geringem Pericardialexsudate, so wie das Erbrechen bei *Pericarditis* her, von dem Mitergriffensein der in der Nachbarschaft des Herzbeutels verlaufenden Nerven. Diese Erscheinungen sind in erster Linie auf die directe Betheiligung des Vagus an der Innervation des Pericardiums zurückzuführen.

Die Nervenäste des Phrenicus für den Herzbeutel sind stets vorhanden, jedoch in Beziehung auf Anzahl und Stärke häufigen Variationen unterworfen; sie sind mit unbewaffnetem Auge zu sehen, und nur dann ist ihre Präparation Schwierigkeiten unterworfen, wenn sowohl der Phrenicus als auch die ihn begleitenden Gefäße, in Fett gehüllt sind. Sie begeben sich stets unmittelbar in die Substanz des

---

[1]) Baur, Tractatus de nervis anterioris superficiei trunci humani, thoracis praesertim abdominisque. Tübingae 1818.

[2]) Handbuch der Anatomie. Freiburg 1851.

[3]) Tübingen 1853.

[4]) Oppolzer's Vorlesungen über specielle Pathologie und Therapie. herausgegeben von Dr. Emil Stoffella. Erlangen 1866, pag. 19.

ownload from The Biodiversity Heritage Library http://www.biodiversitylibrary.org/; www.biologiezentru

Herzbeutels, und versorgen hauptsächlich die vordere Fläche und die seitlichen Wände desselben.

Einige Male habe ich einen langen Faden gleich nach Eintritt des Phrenicus in das vordere Mediastinum, vom letztgenannten Nerven bis gegen die Medianlinie des Pericardiums verfolgen können.

Wieder ein anderes Mal gab der Phrenicus, an der Stelle, wo er sich in die eigentlichen Zwerchfellnerven auflöst, einen langen Nerven ab, der an der vorderen Herzbeutelwand aufwärts lief.

Das Fädchen vom rechten Vagus, dessen Luschka gedenkt, und welches sich an der vorderen Wand des Herzbeutels verzweigt, gibt nach seiner Untersuchung auch ein Reiserchen für die obere Hohlader ab.

Die zahlreichen Untersuchungen, die ich selbst über den Vagus und seine Verbreitungsbezirke an Kindesleichen gemacht, haben mir gezeigt, daß die Innervation des Herzbeutels mit den, bis jetzt von verschiedenen Autoren beschriebenen Nerven durchaus nicht erschöpft ist. Denn von den Hauptstämmen des Vagus, und zwar meistens vom linken, ferner von dem sehr starken und reichen Nervengeflechte der Speiseröhre, und außerdem noch von den unmittelbar in den Oesophagus eindringenden Nerven, habe ich Äste präparirt, die zur hinteren Wand des Herzbeutels verliefen, und da diese Nerven ziemlich stark sind, habe ich die Verzweigungen zweiter, oft auch jene dritter Ordnung, klar und deutlich gesehen. Diese meistens zur hinteren Herzbeutelwand verlaufenden Nerven habe ich nie vermißt, doch sind sie der Zahl, Stärke und Abgangsstelle nach manchen Verschiedenheiten unterworfen. Zur hinteren Herzbeutelwand gelangen sie um so leichter, als eben diese hintere Wand mit den Bestandtheilen der Umgebung am losesten in Verbindung steht.

Drei der schönsten Fälle, die ich präparirte, will ich beschreiben, und zweien davon eine Zeichnung beifügen.

I. An einem Präparate (Fig. 1) gehen vom *Plexus oesophageus*, mehr dem linken Vagus angehörend, drei Fäden zur hinteren Wand des Herzbeutels, welche bis zu dessen Medianlinie deutlich zu sehen sind.

Die ersten zwei ziemlich starken Fäden innerviren den Herzbeutel, und schickt außerdem noch ein jeder einen Zweig zu den, auf der hinteren Wand des Herzbeutels liegenden Lymphdrüsen. Der dritte und stärkste Ast geht von einem kleineren Nebengeflechte des

ownload from The Biodiversity Heritage Library http://www.biodiversitylibrary.org/; www.biologiezentru

Oesophagus ab, und verschwindet in mehrere Zweige getheilt in der hinteren Pericardialwand.

II. Von der Mitte des *Plexus oesophageus* (Fig. 2) geht ein über ein Zoll langer, dünner Nerv ab, der in schwachem Bogen an der hinteren Wand des Herzbeutels gegen die linke Lungenwurzel verläuft, und nachdem er dem Pericardium 3—4 Äste gegeben, in zwei feine Fäden gespalten, sich in den Hilus der Lunge begibt. Gleich nach Abgabe dieses Nerven geht ebenfalls vom Speiseröhregeflechte ein in drei Zweige gespaltener Ast zur linken Hälfte der hinteren Herzbeutelwand.

III. In gleicher Höhe mit dem oberen Rande des Aortenbogens geht vom linken Vagus ein Nerv zur vorderen Herzbeutelwand ab. Auch von den hinteren Lungengeflechten sah ich öfters Fäden zum Pericardium ziehen, doch stehen diese an Zahl und Stärke den Pericardialnerven des *Plexus oesophageus* weit nach, und verzweigen sich stets direct im Herzbeutel.

Um Verwechslungen so feiner Nerven mit Gefäßen zu verhüten, habe ich die beschriebenen Nervenfäden mikroskopisch untersucht. Sie sind keine Gefäße, sondern wahre Nerven.

Drei Hauptquellen sind es also, die sich an der Nervenversorgung des Herzbeutels betheiligen:

1. Der Vagus mit den stärksten Fäden, an der vorderen, hauptsächlich aber an der hinteren Wand.
2. Der Phrenicus an der vorderen und an den seitlichen Wänden; und
3. der Sympathicus mit Fäden von den beiden unteren Halsknoten, ferner nach Luschka, die Schlüsselbeingeflechte und der *Plexus diaphragmaticus*.

II. Über den Nervus auricularis vagi.

Öfters habe ich an Leichen mit sehr starken Nerven, sobald ich die hintere Wand der *Vena jugularis* spaltete, durch die vordere äußere Wand der Vene, den *Auricularis vagi* durchscheinen, sogar das dem *Auricularis vagi* entsprechende Stück der Venenwand, faltenförmig nach hinten gedrängt gesehen. Besonders stark war diese Falte an einer Anomalie des *Auricularis vagi* (Fig. 3) entwickelt, die ich deswegen mittheilen will, weil sie deutlich zeigt,

ownload from The Biodiversity Heritage Library http://www.biodiversitylibrary.org/; www.biologiezentru

daß die untere Anastomose des *Auricularis* mit dem *Nervus fascialis* Nervenfäden enthält, die sich in die Facialisbahn begeben.

Der *Auricularis vagi* spaltet sich gleich nach Aufnahme der Glossopharyngeuswurzel in zwei Äste, welche durch eigene Kanäle in den Fallopischen Gang einbiegen. Der obere Ast begibt sich, nachdem er eine aufsteigende Anastomose mit dem Facialis eingegangen, in das Zitzenfortsatzcanälchen, und fungirt als eigentlicher Ohrenast des herumschweifenden Nerven. Der untere Ast der den oberen 3—4mal an Stärke übertrifft, legt sich auf die hintere Fläche des Facialis, doch ohne mit demselben zu anastomosiren, und verläßt 4 Linien lang das *Foramen stylomastoideum*, gesellt sich zum *Auricularis profundus* des *Facialis* gleich an der Abgangsstelle des Letztgenannten und verläuft in dessen Bahn zur Ohrmuschel. Die Hauptmasse dieses *Auricularis profundus*, wird unzweifelhaft von Vagusfasern gebildet; und da ich diesen Ast blos für eine besonders starke Entwicklung der unteren Anastomose des *Auricularis* und *Facialis* halte, so ist meine Meinung, daß auch im normalen Falle, übereinstimmend mit den Angaben Bischoff's und Arnold's, die untere Wurzel des *Auricularis* jedenfalls Vagusfasern in die Facialisbahn sendet.

August Solinville beschreibt in seiner „Dissertatio inauguralis" Turici, 1838, eine von Arnold beobachtete Anomalie, die der oben beschriebenen ähnlich ist. Seite 14 daselbst heißt es: „In hominis stupidi utroque latere, singularis apparebat ratio decursus hujus nervi, mira quidem propterea, quod ei, qui in vitulo est, simillima erat. Nervus enim non solum solito crassior erat, sed jam ab initio decursus e pluribus constabat filis, quae pariter ac in isto animale ramificabantur. Unum jam in canali Fallopiae cum nervo faciali confluebat, aliud cum pluribus ramulis hujus nervi per foramen stylomastoideum procedebat, tertium denique et quartum canalem mastoideum intrabant, in eoque separata, partim ad posteriorem nervum auricularem, partim ad posteriorem arteriam auricularem accedebant."

Für die obige Ansicht, betreffs der Vagus- und Facialis-Anastomose, spricht auch folgender Fall, den ich beobachtete.

Ein starker *Nervus auricularis vagi* ging ganz normal aus dem *Ganglion jugulare* des Vagus ab, theilte sich jedoch im Fallopischen Gange in einen schwächeren Ast, der in den *Canalis mastoideus* eintrat, während die Hauptmasse sich in den *Facialis* begab.

ownload from The Biodiversity Heritage Library http://www.biodiversitylibrary.org/; www.biologiezentru

Arnold sah einen zwei Linien unter dem *Ganglion jugulare* abgehenden *Auricularis vagi* sich mit dem *Facialis*, seiner ganzen Masse nach, verbinden. Eine Anastomose des *Auricularis vagi* mit dem *Auriculo temporalis* an dem knorpeligen Gehörgange, und Abgehen des *Nervus ad membranum tympani* vom convexen Rande dieser Anastomose habe ich einmal gesehen.

In der Retromaxillargrube geht unter dem *Plexus nodosus* vom rechten Vagusstamme ein starker Nervenast ab, welcher sich mit dem *Ramus descendens* des Hypoglossus, oberhalb der Verbindungsstelle des Letztgenannten mit den Cervicalnerven verbindet, aber die Fasern in der Hypoglossusbahn so vertheilt, daß die eine Hälfte centrifugal sich an der Innervation hochliegender Halsmuskeln betheiligt, die andere Hälfte bogenförmig centripetal laufend, als recurrirende Schlinge sich an den *Ramus descendens nervi hypoglossi* anlegt. Ich habe diese Anomalie dreimal gesehen, letzterwähnte Nervenschlinge aber nur an dem hier beschriebenen Falle.

Endlich will ich noch ein nicht uninteressantes Verhalten des *Nervus laryngeus inferior dexter* zur *Trachea* und zum Halsstücke der Speiseröhre erwähnen.

Die vom rechten *Laryngeus recurrens* zum Oesophagus laufenfenden Nerven, bilden Arkaden, welche an manchen Stellen in zwei Reihen, an anderen in drei Reihen übereinander stehen. Aus diesen Arkaden gehen die einzelnen Fäden zu ihren Bestimmungsorten ab. Die Arkaden selbst sind offenbar und zwar recht auffällig Nerven ohne Ende. (Hyrtl.)

An demselben Präparate geht auch von der hinteren Fläche des *Ganglion cervicale primum* ein Nerv zur hinteren Fläche der Schilddrüse, wo er sich in zwei Äste spaltet, und von welchen Ästen der obere in der Substanz der Schilddrüse verschwindet, während dem der untere in der Schilddrüse eine Anastomose mit dem *Laryngeus inferior* eingeht.

Ich will nicht unberührt lassen, daß gewöhnlich bei dieser Anomalie, das *Ganglion cervicale medium* des Sympathicus fehlt.

ownload from The Biodiversity Heritage Library http://www.biodiversitylibrary.org/; www.biologiezentru

Download from The Biodiversity Heritage Library http://www.biodiversitylibrary.org/; www.biologiezentrum

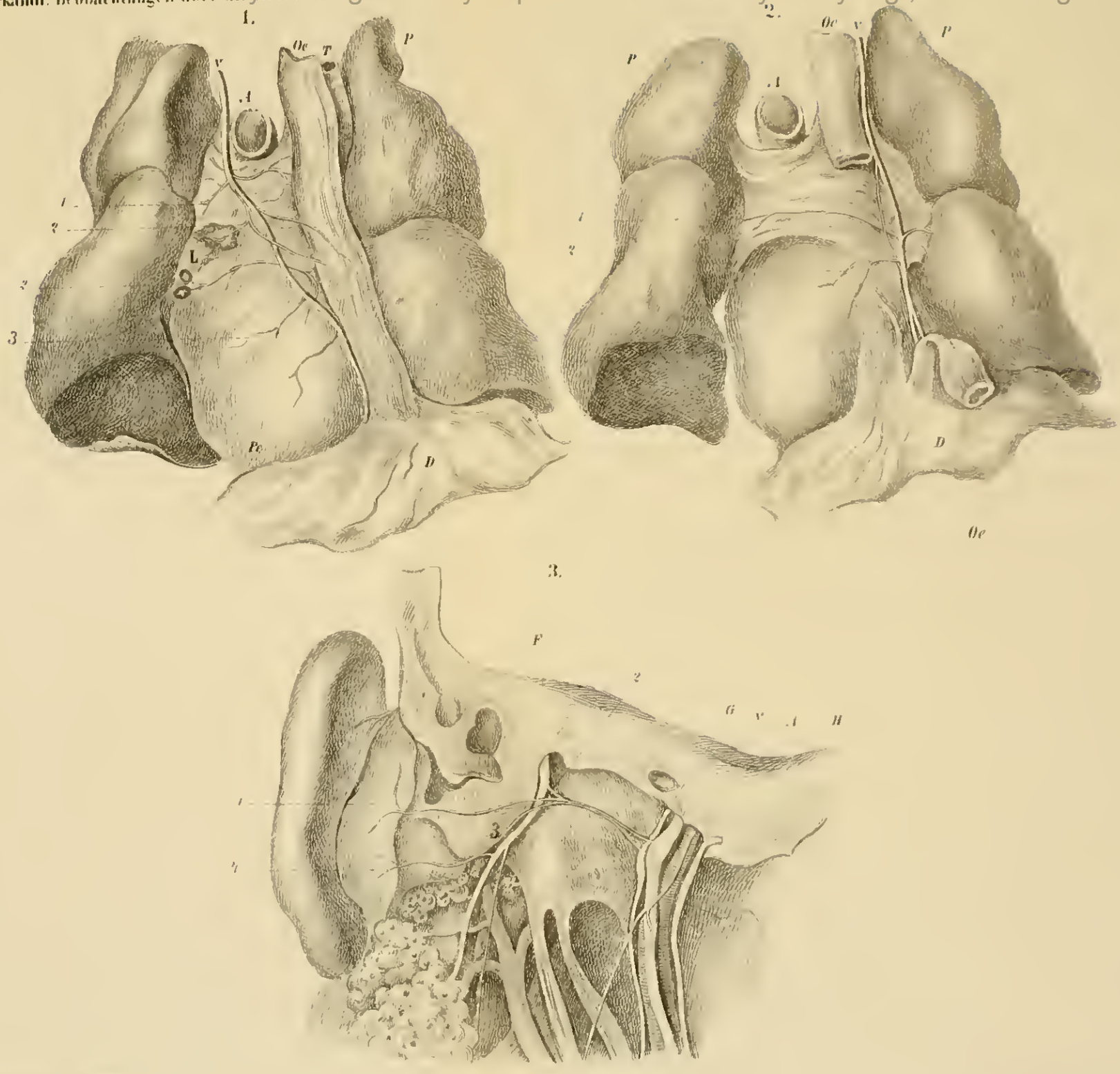

ownload from The Biodiversity Heritage Library http://www.biodiversitylibrary.org/; www.biologiezentru

Erklärung der Abbildungen.

Fig. 1. Brusteingeweide von hinten.

P. Lunge.
Pe. Herzbeutel.
Oe. Speiseröhre.
T. Luftröhre.
D. Zwerchfell.
A. Aorta.
V. *Nerv. vagus.*
L. Lymphdrüsen.
1. 2 und 3. Pericardialnerva des *Plexus oesophageus.*

Fig. 2.

P. Lunge.
Pe. Herzbeutel.
Oe. Speiseröhre.
D. Zwerchfell.
A. Aorta.
V. *Nerv. vagus.*
1 und 2. Herzbeutelnerven.

Fig. 3. Der *Auriculais vagi* von hinten dargestellt.

H. *N. hypoglossus.*
A. *N. accessorius Willisii.*
V. *N. vagus.*
G. *N. glossopharyngeus.*
F. *N. facialis.*
1. *N. auricularis vagi.*
2. Aufsteigende Anastomose mit dem *Facialis.*
3. Absteigende Anastomose des *Auricularis* mit dem *Facialis.*
4. *Nerv. auricularis profundus.*